

## Costocondritis secundaria a COVID-19

### Costochondritis Secondary to COVID-19

Rebeca Pardo García<sup>1\*</sup> <https://orcid.org/0000-0003-1149-4600>

Luis Monleón Llorente<sup>1</sup> <https://orcid.org/0000-0003-4650-4952>

Pedro Daniel Arribas<sup>1</sup> <https://orcid.org/0000-0001-6286-2528>

Lucía Garvín Ocampos<sup>1</sup> <https://orcid.org/0000-0003-1369-8789>

<sup>1</sup>Universidad Complutense, Hospital Clínico San Carlos. Madrid, España

\*Autor para la correspondencia: [rebeca.pardo96@gmail.com](mailto:rebeca.pardo96@gmail.com)

#### RESUMEN

El dolor torácico anterior de etiología musculoesquelética es motivo frecuente de consulta médica, causado por la costocondritis, enfermedad de origen desconocido que suele afectar de forma bilateral a varios cartílagos costales y que tradicionalmente es tratada con antiinflamatorios no esteroideo, calor local y reposo. Sin embargo, poco se ha aludido a las alteraciones en el patrón ventilatorio que produce. Se presenta el caso de una paciente con dolor costal y fatiga tras haber presentado infección por COVID-19. Se pautó un programa de rehabilitación respiratoria consistente, en educación (evolución y pronóstico de la enfermedad), y fisioterapia respiratoria (reeducar el patrón ventilatorio alterado y aprender ejercicios específicos) tras lo cual se objetivó mejoría significativa, y demostró que un programa fisiátrico para corregir alteraciones en la dinámica ventilatoria (restricción respiración costo o abdominodiafragmática), mejora evolución y calidad de vida del paciente afectado.

**Palabras clave:** costocondritis; síndrome de Tietze; rehabilitación respiratoria; ejercicios respiratorios.

## ABSTRACT

Anterior chest pain of musculoskeletal etiology is a frequent reason for medical consultation, caused by costochondritis, a disease of unknown origin that usually affects several costal cartilages bilaterally and IT is traditionally treated with non-steroidal anti-inflammatory drugs, local heat and rest. However, little has been said about the alterations in the ventilatory pattern that it produces. The case of a patient with rib pain and fatigue after having COVID-19 infection is reported. A respiratory rehabilitation program consisting of education (evolution and prognosis of the disease) and respiratory physiotherapy (re-educating the altered ventilatory pattern and learning specific exercises) was prescribed, after which significant improvement was observed, and it was established that a physiatric program to correct alterations in ventilatory dynamics (costal or abdominal diaphragmatic breathing restriction), to improve evolution and quality of life of the patient.

**Keywords:** costochondritis; Tietze syndrome; respiratory rehabilitation; breathing exercises.

Recibido: 24/10/2022

Aceptado: 16/08/2023

## Introducción

El dolor torácico anterior en el paciente con COVID-19 persistente es un motivo frecuente de consulta a nivel de atención primaria. Si bien este es de causas diversas, lo más frecuente es que sea de origen no cardiológico, de ahí que imprescindible una correcta anamnesis y exploración física para poder realizar un adecuado diagnóstico diferencial.<sup>(1)</sup>

En este diagnóstico diferencial, entre las causas no cardiológicas se encontraron dos enfermedades: la costocondritis y el síndrome de Tietze, de especial importancia para el médico rehabilitador por sus posibles aportes al tratamiento.

## Presentación de caso

Se presenta una paciente de 35 años de edad que llegó a consulta de Rehabilitación remitida del departamento de Medicina Interna por persistencia de dolor costal y fatiga a ligeros-moderados esfuerzos, tras haber sido diagnosticada el 1 de abril de 2021 de infección por COVID-19, y se restableció a los 7 días para, posteriormente, comenzar con un cuadro de dolor centro torácico continuo, tipo opresivo no relacionado con el esfuerzo, que no se aliviaba con el reposo, se modificaba con la postura (aumentando al inclinarse hacia delante) y le impedía dormir.

En consulta de Medicina Interna se descarta pericarditis mediante la realización de analítica, electrocardiograma (ECG) y ecocardiografía y se pautó tratamiento con antiinflamatorios no esteroideos (AINE) durante 1 mes. Finalmente se derivó al departamento de Rehabilitación para valorar rehabilitación respiratoria, pues, aunque había mejorado el dolor, persistía la disnea a moderados esfuerzos (mMRC 2, Medical Research Council)<sup>(2)</sup> para valorar rehabilitación respiratoria.

A su llegada a la consulta de Rehabilitación, la paciente sigue con dolor que aumenta con la inspiración, lo cual limitaba su actividad diaria, y en ocasiones le dificultaba el sueño. A la exploración física se objetivó dolor a punta de dedo sobre región esternocondral derecha a nivel del segundo-tercer cartílagos. Como sintomatología adicional la paciente refiere disnea a moderados esfuerzos (mMRC 2).<sup>(2)</sup>

## Discusión

Ante un síndrome de dolor en la región anterior de la pared torácica lo más importante es realizar una historia clínica detallada y completa que recoja posibles antecedentes traumáticos, infecciosos, factores de riesgo cardiovasculares, posibles enfermedades reumáticas y tumorales para así poder descartar patologías como infarto agudo de miocardio, disección de aorta torácica, pericarditis, insuficiencia cardíaca, reflujo gastroesofágico, crisis de ansiedad, neumonía

En caso de que se sospeche enfermedad cardíaca o pulmonar estas deben ser descartadas mediante una radiografía de tórax y ECG a fin de poder centrarse en otras causas benignas de dolor torácico.<sup>(3)</sup>

Además de estos posibles diagnósticos, es útil para el médico rehabilitador conocer el diagnóstico diferencial de las enfermedades más frecuentes (cuadro 1) que ocasionan dolor de origen musculoesquelético en la pared torácica anterior.<sup>(4)</sup>

**Cuadro 1 - Diagnóstico diferencial de enfermedad musculoesquelética ante un dolor esternal anterior**

Diagnóstico	Clínica
Mialgia por sobreesfuerzo	Antecedentes de ejercicio repetitivo o de trauma en la región costal
Costocondritis	Al menos dos de: dolor a punta de dedo en región condrocostal, no tos, dolor punzante, se reproduce a la palpación
Síndrome de Tietze	Único cartílago costal inflamado y edematoso, no supurativo de localización entre la segunda y tercera costilla
Destrucción del cartílago costal por infección.	Antecedentes de cirugía, usuario de drogas por vía parenteral. Tomografía computarizada que muestra destrucción del cartílago
Fibromialgia	Puntos gatillo simétricos a nivel de la segunda articulación costocondral. Puntos gatillo en el cuello, espalda, cadera
Herpes Zóster	Vesículas en distribución de un dermatoma precedidas por dolor
Artritis de articulaciones esternoclaviculares	Molestia a la palpación con esclerosis de la articulación visible en la radiografía
Síndrome doloroso de la apófisis xifoides	Molestia a la palpación de la apófisis xifoides
Síndrome de la costilla deslizante	Dolor agudo episódico, desencadenado por ciertos movimientos asociados con chasquido costal e irradiado a la espalda o el abdomen

En el caso de la paciente y debido a las características pleuríticas del dolor desde el departamento de Medicina Interna se descartó la existencia de pericarditis antes de ser enviada a rehabilitación para el tratamiento de la fatiga, que se asumió estaba relacionada con el proceso infeccioso COVID-19.

A la exploración y tras haber descartado otros posibles diagnósticos como neuralgia postherpética, infección y mialgia por sobreesfuerzo, surgió la duda entre la enfermedad más frecuente, la costocondritis, y el sumamente infrecuente síndrome de Tietze.

La costocondritis es una enfermedad de origen idiopático con una elevada incidencia en la población en general, a partir de su presentación en la cuarta década de la vida, cursa sin inflamación, pero con dolor en uno o múltiples cartílagos costales de forma uni- o bilateral. Este dolor se exagera con la inspiración, el movimiento de los brazos o el ejercicio y puede durar de semanas a meses.<sup>(5)</sup>

Por otro lado, el síndrome de Tietze se define como una enfermedad infrecuente, benigna, no supurativa, localizada que cursa con inflamación dolorosa de los cartílagos costales superiores, siendo el costocondral, costoesternal y el esternoclavicular los que se afectan más.

De causa desconocida, fue descrito por primera vez en 1921 por Alexander Tietze<sup>(6)</sup> y se caracteriza por afectar a personas en la segunda o tercera década de la vida, en las que hasta en más de un 80 % de las veces se presenta como una afectación única y unilateral, del segundo o tercer cartílagos costales que suele asociarse a edema y rubor de la región afectada.<sup>(7)</sup>

En el caso presentado, se descartó el síndrome de Tietze debido a la ausencia en la zona de calor, hinchazón o edema; así como la afectación bilateral en varios cartílagos costales (desde el segundo al sexto).

Se comparan ambas enfermedades (cuadro 2), a fin de establecer sus diagnóstico diferencial.<sup>(6)</sup>

**Cuadro 2-** Diagnostico diferencial entre costocondritis vs. síndrome de Tietze

Características	Costocondritis	Síndrome de Tietze
Prevalencia	Muy frecuente	Rara
Edad	Mayores de 40 años	Menos de 40 años
Cartílagos afectados	Más de uno (90 % casos)	Uno (70 % casos)
Articulaciones costocondrales afectadas	Segundo al quinto	Segundo y tercero
Edema local	Ausente	Presente

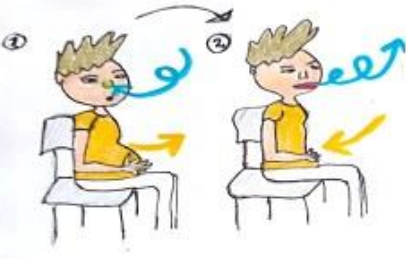

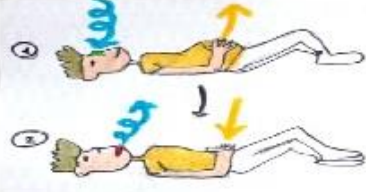

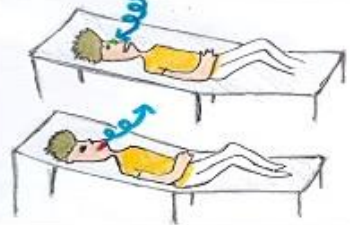

Según la literatura consultada,<sup>(5,8)</sup> el tratamiento de la costocondritis incluye, reposo, calor local y antiinflamatorios no esteroideos<sup>(4)</sup> al que adicionalmente, algunos autores han propuesto añadir una serie de estiramientos a nivel de la región torácica y costal.

Sin embargo, hay poca información sobre la alteración en el patrón ventilatorio producido por el dolor costal que genera la inflamación del cartílago costal. Como resultado, los pacientes refieren una disminución en su calidad de vida percibida al objetivar dolor que les dificulta realizar sus actividades diarias y fatiga secundaria a la alteración de su patrón ventilatorio.

En el caso presentado, se decidió añadir al tratamiento AINE y reposo relativo, un programa de rehabilitación respiratoria consistente en fisioterapia respiratoria y educación acerca de la enfermedad al explicarle su naturaleza autolimitada y benigna, así como gestionar el dolor si este reaparecía una vez terminado el tratamiento analgésico.

Por otro lado, durante las sesiones de fisioterapia respiratoria pautadas, la fisioterapeuta evaluó a la paciente, y pudo detectar disminución de la movilidad diafragmática y menor amplitud de la respiración costal y abdominal; hallazgos que justificaban su respiración superficial y fatiga concomitante a moderados esfuerzos.

Tras un programa de cinco sesiones y de haberle enseñado los ejercicios ilustrados (fig.), la paciente refirió mejoría significativa de la disnea y ansiedad asociada a los episodios de dolor costal, mientras que la fisioterapeuta objetivó un aumento en la movilidad diafragmática y expansión costodiafragmática y abdominodiafragmática.

<p><b>Respiración abdominodiafrágica</b></p> <p>Espiración con labios fruncidos Sentado. 5-10 repeticiones</p>  <p>En sedestación coger máximo de aire por la nariz lenta y profundamente inflando abdomen y echarlo de forma suave por la boca con labios fruncidos.</p>	<p><b>Respiración costodiafrágica</b></p> <p>Expansión costal con elevación de brazos Sentado. 5-10 repeticiones</p>  <p>En sedestación, espalda apoyada en respaldo y pies en suelo: primero expulsar todo el aire, luego, tomar aire lentamente subiendo brazos. Finalmente expulsar el aire bajando brazos hasta posición de partida.</p>
<p><b>Espiración con labios fruncidos.</b> Tumbado. 5-10 repeticiones</p>  <p>Tumbado coger máximo de aire por la nariz, lenta y profunda inflando abdomen y expulsarlo de forma suave por la boca con labios fruncidos.</p>	<p><b>Expansión costal con elevación de brazos.</b> Tumbado. 5-10 repeticiones</p>  <p>Desde posición inicial expulsar todo el aire, luego tomar aire lentamente subiendo brazos. Finalmente expulsar aire bajando brazos hasta posición inicial</p>
<p>Posición acostada con cabecero a 30°. 5-10 repeticiones</p>  <p>Respiración lenta y profunda, tomar aire por la nariz y expulsarlo por la boca. Colocar manos suavemente sobre el abdomen y comprobar que el aire entra y sale.</p>	<p>Respiración coordinada con elevación de pierna. 5-10 repeticiones</p>  <p>Coger aire elevando una pierna. A continuación, soplar aire lentamente al descender la pierna. A continuación, repetir igual proceso con pierna contraria.</p>

**Fig.** Ejercicios de fisioterapia respiratoria.

Por ser la costocondritis una enfermedad de elevada incidencia en la población y que altera en gran medida la calidad de vida de los que la padecen, al provocar dolor y ansiedad asociada a fatiga como consecuencia de la alteración del patrón ventilatorio; debe incluir en su tratamiento un programa fisiátrico que contemple, la educación del paciente acerca de su enfermedad, manejo del dolor, ansiedad asociada y rehabilitación respiratoria, mediante la aplicación de cinco o diez sesiones de fisioterapia respiratoria con el fin de poder corregir posibles alteraciones en la dinámica ventilatoria (restricción respiración costo o abdominodiafragmática), con el aprendizaje de los ejercicios indicados y pueda continuar con su realización una vez finalizado el programa de ejercicios de fisioterapia respiratoria antes expuesto (fig.).

## Referencias bibliográficas

1. Haute Autorité De Santé. Les douleurs thoraciques au cours des symptômes prolongés de la Covid-19. Paris, France; 2021 [acceso 08/06/2023]. Disponible en: [https://www.has-sante.fr/upload/docs/application/pdf/2021-11/fiche\\_douleurs\\_thoraciques.pdf](https://www.has-sante.fr/upload/docs/application/pdf/2021-11/fiche_douleurs_thoraciques.pdf)
2. British Medical Research Council (mMRC). Escala de disnea modificada del MRC (mMRC). 1aria; 2021 [acceso 08/06/2023]. Disponible en: <https://1aria.com/images/entry-pdfs/mmrc2-epoc-2021-tabla.pdf>
3. Taghavi MR, Mollazadeh S, Mohajezadeh Heydari MS. Diagnostic challenges in an atypical chest pain, Tietze's syndrome: a case report in Northeast of Iran. J Adv Med Biomed Res. 2021 [acceso 08/06/2023];29 (137):359-61. Disponible: <http://zums.ac.ir/journal/article-1-6134-en.html>
4. Mott T, Jones G, Roman K. Costochondritis: Rapid Evidence Review. Am Fam Physician. 2021;04(1):73-78.
5. Barranco-Trabi J, Mank V, Roberts J, Newman DP. Atypical Costochondritis: Complete Resolution of Symptoms After Rib Manipulation and Soft Tissue Mobilization. Cureus. 2021;13(4):e14369 DOI: [10.7759/cureus.14369](https://doi.org/10.7759/cureus.14369)
6. Rokicki W, Rokicki M, Rydel M. What do we know about Tietze's syndrome? Kardiochir Torakochirurgia Pol. 2018;15(3):180-182. DOI:



[10.5114/kitp.2018.78443](https://doi.org/10.5114/kitp.2018.78443)

7. Frontera WR, Silver JK, Rizzo TD. Essentials of Physical Medicine and Rehabilitation: Musculoskeletal Disorders, Pain, and Rehabilitation. 4th Edition Elsevier; 2018. DOI: [10.1016/B978-0-323-54947-9.01001-4](https://doi.org/10.1016/B978-0-323-54947-9.01001-4)

8. Ayloo A, Cvengros T, Marella S. Evaluation and treatment of musculoskeletal chest pain. Prim Care. 2013;40(4):863-87. DOI: [10.1016/j.pop.2013.08.007](https://doi.org/10.1016/j.pop.2013.08.007)

### **Conflicto de intereses**

Los autores declaran que no existe conflicto de intereses.